

薤白提取物对大鼠急性心肌缺血损伤的保护作用

雷 杰, 段刚峰

(武汉市中西医结合医院 心血管内科, 湖北 武汉 430022)

摘要:目的 观察薤白提取物对大鼠急性心肌缺血损伤的保护作用,并探讨其作用机制。方法 采用结扎左冠脉建立大鼠急性心肌缺血损伤模型,给予薤白提取物、硝酸甘油干预后,监测大鼠造模前后心电图II导联ST段变化,检测血清谷胱甘肽转移酶(GSH-Px)、胆碱酯酶(TChE)的活性。游离脂肪酸(NEFA)、丙二醛(MDA)的水平;显微镜下观察心肌缺血损伤的病理学变化。结果 与假手术组比较,模型组心电图ST段明显上移,血清GSH-Px活力明显减低($P < 0.01$),TChE活力、NEFA、MDA含量明显升高($P < 0.01$),病理学研究提示心肌损伤较重;与模型组比较,药物组心电图ST段较低($P < 0.01$),血清GSH-Px活力明显增加($P < 0.01$),TChE活力、NEFA、MDA含量明显降低($P < 0.05$, $P < 0.01$),病理学研究发现心肌损害程度减轻。结论 薤白提取物对大鼠急性心肌缺血损伤具有一定的保护作用。

关键词: 薤白提取物;急性心肌缺血;谷胱甘肽转移酶;胆碱酯酶;游离脂肪酸;丙二醛

中图分类号: R285.5 文献标志码: A 文章编号: 1673-0143(2018)01-0067-05

DOI: 10.16389/j.cnki.cn42-1737/n.2018.01.013

Protective Effect of *Allium macrostemon* Extract on Acute Myocardial Ischemia Injury in Rats

LEI Jie, DUAN Gangfeng

(Department of Cardiovascular Medicine, Wuhan Hospital of Traditional Chinese and Western Medicine, Wuhan 430022, Hubei, China)

Abstract: *Objective* To observe the protective effect of *Allium macrostemon* extract on acute myocardial ischemia injury in rats, and to explore its mechanism. *Methods* An acute myocardial ischemia injury model was established with ligation of the left coronary artery in rats, after intervention of *Allium macrostemon* extract and nitroglycerin, the changes of ST segment of ECG II lead before and after modeling in rats were monitored; the levels of serum glutathione transferase (GSH-Px), cholinesterase (TChE), nonesterified fatty acids (NEFA) and malondialdehyde (MDA) were measured; pathological changes of myocardial ischemia injury were observed under microscope. *Results* Compared with the sham operation group, the ST segment of ECG in the model group was obviously upshifted, the serum GSH-Px activity was significantly decreased ($P < 0.01$), the activity of TChE, the content of NEFA and MDA increased significantly ($P < 0.01$), and the pathological study showed that the myocardial injury was more serious; compared with the model group, the ST segment of ECG was lower in the medicine groups ($P < 0.01$), the serum GSH-Px activity was significantly increased in the medicine groups ($P < 0.01$), the activity of TChE and the content of NEFA and MDA were significantly decreased in the medicine groups ($P < 0.05$, $P < 0.01$), the degree of myocardial damage reduced in pathological

收稿日期: 2017-09-25

基金项目: 武汉市卫生计生办科研项目(WZ14A06)

作者简介: 雷 杰(1991—),男,住院医师,硕士生,研究方向:中西医结合治疗心血管疾病。

*通讯作者: 段刚峰(1977—),男,主治医师,研究方向:中西医结合治疗心血管疾病。E-mail: 515452863@qq.com

findings in the medicine groups. **Conclusion** *Allium macrostemon* extract has a protective effect on acute myocardial ischemia injury in rats.

Key words: *Allium macrostemon* extract; acute myocardial ischemia; GSH-Px; TChE; NEFA; MDA

急性心肌缺血在中医学里与之对应的应属“胸痹”“心痛”等,张仲景认为其病机为“阳微阴弦”,并在《金匮要略·胸痹心痛短气病脉证治第九》中提出治胸痹的经典名方:瓜蒌薤白白酒汤、瓜蒌薤白半夏汤、枳实薤白桂枝汤,至今也是治疗胸痹的基本方,薤白是其中重要药物。前期有研究证实薤白具有抗氧化、抑制细胞磷脂合成、改善心肌细胞能量代谢的作用^[1]。在临床治疗胸痹病中,薤白的抗心肌缺血作用亦得到验证^[2-4]。因此,本研究通过结扎大鼠左冠脉前降支复制急性心肌缺血大鼠模型,观察薤白提取物对大鼠心肌缺血损伤的保护作用,探讨其可能的作用机制,为今后有效防治心肌缺血提供依据。

1 材料与方方法

1.1 药物

薤白提取物混悬液(浓度2.6%,生产批号:091101)由武汉市中西医结合医院制剂中心生产;硝酸甘油混悬液(浓度1.6%,生产批号:905028KL)由齐鲁制药有限公司提供。

1.2 试剂与仪器

0.01mol/L(pH=7.4)的磷酸盐缓冲生理盐水(PBS)、纯水、清洁液、50%缓冲甘油封片液和H₂O₂、4%多聚甲醛、多聚赖氨酸处理载玻片、15%~30%蔗糖溶液、酒精、EDTA、二甲苯、DAB、枸橼酸缓冲液(pH=6.0),均由武汉宇阳锋锐有限公司提供。ECG-6951D型心电图机,上海光电子仪器有限公司;HX200动物人工呼吸机,成都春盟科技有限公司;powerlab/8s型八导数据分析记录仪,澳大利亚埃德公司。血清谷胱甘肽转移酶(GSH-Px)、胆碱酯酶(TChE)、游离脂肪酸(NEFA)、丙二醛(MDA)试剂盒,南京建成生物工程研究所。

1.3 动物及分组

健康纯种SD雄性大鼠(SPF级),体重为210~230g,2~3月龄40只,由南京斯科瑞生物科技有限公司提供(动物合格编号:HNASLKJ20150976);按随机数字表法随机分为假手术组、模型组、薤白提取物组、硝酸甘油组,每组10只。

1.4 模型制备

将大鼠腹腔注射3.5%戊巴比妥钠麻醉、仰位固定于专用木板上,将大鼠与八导数据分析记录仪(powerlab/8s型)连接,记录一段正常心电图。随后将大鼠气管切开连接小型呼吸机及心电监护,并开胸制备急性心肌缺血模型,方法如下:胸部备皮,沿左胸骨中线切开线形皮肤约2~3cm缺口,在第4肋间开胸,开胸、扩胸,除去心包膜,挤出心脏,在左心耳根部和肺动脉圆锥交界处,穿细线结扎(假手术组不结扎,只置手术线)。心电图示I、II导联ST段明显抬高(0.1mV),说明结扎成功^[5]。

1.5 给药方法

于造模后,在腹部中线偏左开口,找到十二指肠,用注射器于结扎后5min给药。薤白提取物组按600mg/kg给药;硝酸甘油组按80mg/kg给药;假手术组和模型组给与相同体积(2mL/kg)的生理盐水。

1.6 取材与测定方法

取大鼠心肌缺血3h后腹主动脉血液3mL,将其注入含有10%EDTA二钠45μL和胰肽酶60μL的试管中,混匀,3000r/min离心30min,分离血浆,取上清液,放置在-70℃冰箱中保存待测。测定前,将样本置于冷水中复融,混匀,再次同前述方法离心,取上清液测定。采用ELISA双抗体夹心法检测大鼠外周血清GSH-Px、TChE活力与NEFA、MDA含量,具体操作按试剂盒说明进行。取血完毕后,解剖取出大鼠心脏,除去心包膜,用冰生理盐水洗净心腔积血,滤纸吸干,取心尖心肌组织,将心肌组织标本经4%多聚甲醛固定24h后,用70%、85%、95%和无水乙醇梯度脱水,二甲苯透明,蜡块包埋,制成石蜡切片(5μm),HE染色。

1.7 统计学处理

采用SPSS19.0软件进行分析,全部数据均以 $(\bar{x} \pm s)$ 表示,两组均数比较用 t 检验,多组均数比较用方差分析, $P < 0.01$ 或 $P < 0.05$ 为差异有统计学意义。

2 结果

2.1 大鼠心电图ST段抬高水平比较

与假手术组比较,模型组结扎后ST段上移数值显著升高($P < 0.01$),证明急性心肌缺血大鼠模型建立成功。与模型组比较,薤白提取物组、硝酸甘油组ST段上移数值较低($P < 0.01$),说明薤白提取物有抗大鼠急性心肌缺血的作用。

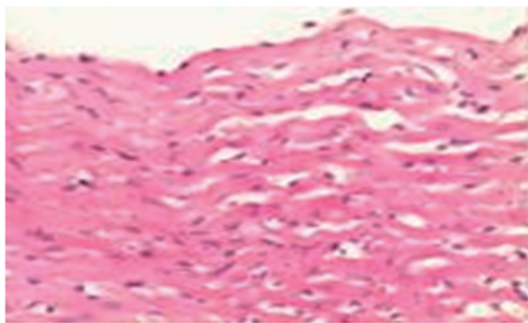
表1 各组心电图ST抬高水平比较
Tab. 1 Comparisons of ST upshift levels in each group ($\bar{x} \pm s$)

分组	n	结扎前ST段/mV	结扎后ST上移/mV
假手术组	10	0.010 ± 0.026	0
模型组	10	0.010 ± 0.026	0.572 ± 0.042^a
薤白提取物组	10	0.009 ± 0.029	0.241 ± 0.031^b
硝酸甘油组	10	0.009 ± 0.035	0.023 ± 0.056^b

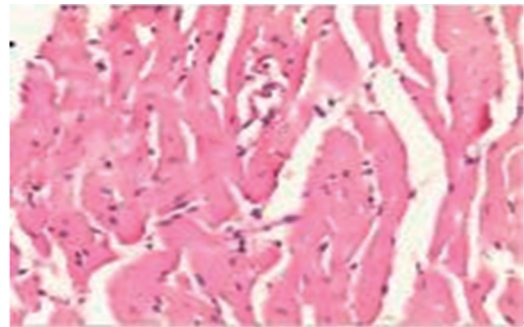
注:与假手术组比较,a: $P < 0.01$;与模型组比较,b: $P < 0.01$ 。

2.2 病理形态学

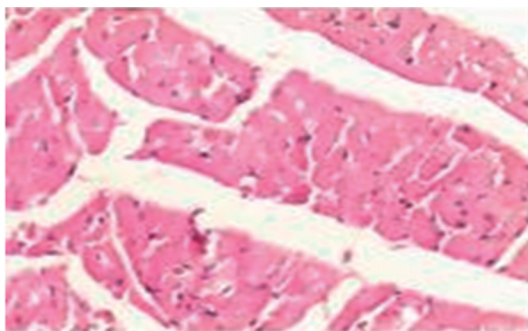
常规HE染色结果见图1,假手术组:未见心肌纤维、心肌细胞病理学改变;模型组:肌纤维排列紊乱,肌纤维断裂较多,可见心肌细胞坏死,心肌间质炎症细胞浸润明显,毛细血管扩张充血明显;薤白提取物组:较模型组心肌组织病理性改变有所减轻,可见断裂的心肌纤维,炎症浸润及细胞坏死,少许毛细血管扩张充血;硝酸甘油组:较薤白提取物组心肌病理组织损伤稍减轻,部分心肌细胞肿胀,结构模糊,部分心肌纤维断裂,肌纤维间少数毛细血管扩张充血。提示薤白提取物能从病理学上减轻急性心肌损伤。



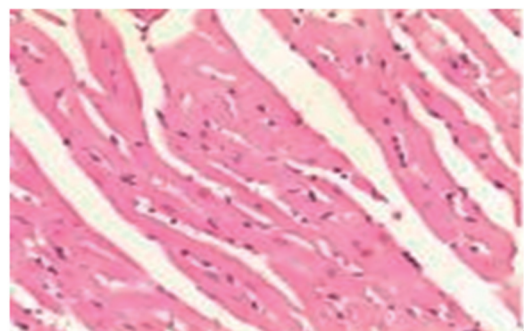
假手术组



模型组



薤白提取物组



硝酸甘油组

图1 各组大鼠心肌组织形态学的表现($\times 200$)

Fig.1 Manifestation of myocardial histomorphology in rats of each group ($\times 200$)

2.3 血清生化指标结果

与假手术组比较,模型组 GSH-Px 活力显著下降 ($P < 0.01$), TChE 活力, NEFA、MDA 水平明显升高 ($P < 0.01$)。与模型组比较,薤白提取物组、硝酸甘油组能显著提升 GSH-Px 活力 ($P < 0.01$), 降低 TChE 活力、NEFA 水平、MDA 水平 ($P < 0.01$, $P < 0.05$)。结果表明薤白提取物能改变大鼠急性心肌缺血造成的 GSH-Px 活力下降和 TChE 活力, NEFA、MDA 水平升高的状态, 结果见表 2。

表 2 各组血清相关生化指标影响的比较
Tab. 2 Comparisons of serum biochemical indexes in each group ($\bar{x} \pm s$)

分 组	n	GSH-Px/(U·mL ⁻¹)	TChE/(U·mL ⁻¹)	NEFA/(nmol·L ⁻¹)	MDA/(nmol·L ⁻¹)
假手术组	10	167.4 ± 19.15	84.94 ± 0.04	51.14 ± 0.16	5.12 ± 0.45
模型组	10	104.10 ± 8.82 ^a	162.47 ± 0.11 ^a	182.65 ± 0.58 ^a	13.45 ± 3.91 ^a
薤白提取物组	10	226.05 ± 22.21 ^b	132.44 ± 0.99 ^c	131.09 ± 0.59 ^c	6.01 ± 0.41 ^a
硝酸甘油组	10	219.75 ± 4.13 ^b	120.55 ± 0.68 ^b	102.30 ± 0.88 ^b	7.41 ± 1.47 ^c

注:与假手术组比较,a: $P < 0.01$;与模型组比较,b: $P < 0.01$,c: $P < 0.05$ 。

3 讨论

在中医学理论中并无冠心病或急性心肌缺血等名称,《素问·脏气法时论》曰:“心病者,胸中痛……膺背肩甲间痛,两臂内痛”;《灵枢·厥病》曰:“真心痛,手足青至节……旦发夕死,夕发旦死”,由此可知在中医学里与冠心病急性心肌缺血对应应属“胸痹”、“心痛”等范畴,关于胸痹的辨证论治,“阳微阴弦”的病机阐述已成为医家共识,即上焦阳气不足、下焦阴寒气盛,进而出现本虚标实之证,具体来说,心气(阳)不足,寒湿内停,痰浊闭阻,痰瘀互结,终致胸阳不振,心脉痹阻。并据此确立了辛温通阳、化痰祛饮的治疗大法。通阳的关键不在活血化瘀,而在辛散温通;阳气通,痰、瘀化,血脉通畅,心脏得养。薤白为百合科植物小根蒜或薤白的干燥鳞茎,最早载于《神农本草经》^[6]。其性味是辛、苦、温,归心、大肠、肺、胃经,具有通阳散结、行气导滞的作用,对于胸阳不足、寒痰阻滞的胸痹有较好的疗效。《本草图经》中记载:“薤,味辛则散,散则使在上寒滞消……瘀血可散,胸痹刺痛可愈。”研究发现,薤白有扩张血管、调脂、抗 AS、抗血栓、保护心肌等作用^[7-8]。

冠心病急性心肌缺血是冠状动脉粥样硬化导致的冠脉狭窄或闭塞,进而心脏缺血、缺氧,不能支持心脏正常工作的一种病理状态^[9],其机制纷繁复杂,至今仍未完全阐明,而氧化应激反应被认为是心肌缺血损伤主要机理之一^[10]。大量研究^[11-13]表明急性心肌缺血时,大量氧自由基产生,能刺激机体增加 GSH-Px 活性,而 GSH-Px 能通过清除 H₂O₂ 和脂质过氧化物,抑制自由基的生成反应^[14];TChE 的活性水平是评价胆碱能神经兴奋性活动的重要指标,同时 TChE 的检测也可用于评价迷走神经支配机制,迷走神经支配同样也受到心肌缺血坏死影响,张春等^[15]的研究证实心肌梗死中心区或周边 TChE 活性明显高于假手术组;心肌缺血损伤后,其有氧氧化过程产生障碍,对脂肪酸的氧化变少,从而使血中 NEFA 显著增高,NEFA 在细胞内堆积和心肌生物膜磷脂水解,可破坏细胞膜的结构,导致功能紊乱,增加心肌耗氧,使心肌损伤进一步加重^[16]。MDA 是在抗氧化家族中重要一员,其含量的变化,可以明显影响到抗氧化能力的强弱^[17]。因此氧化应激反应在急性心肌缺血损伤整个病理过程中起着非常重要的作用。此外,有研究表明薤白提取物具有很好的抗氧化作用,而抗氧化剂可以清除活性的氧自由基,对心肌缺血损伤具有保护作用^[18]。

在本实验中,大鼠经结扎冠脉前降支后心电图 ST 段明显上移,提示大鼠急性心肌缺血模型建立是成功的,病理切片显示大鼠病理形态学上有明显损伤,生化指标 GSH-Px 活性明显降低, TChE 活力, NEFA 水平、MDA 水平显著升高,表明大鼠心肌细胞结构被破坏,机体内抗氧化、脂质能量代谢、氧自由基平衡状态被破坏,整个机体氧自由基清除酶系统功能发生紊乱,给予薤白提取物、硝酸甘油干预后,大鼠能降低缺血所致的心电图 ST 段的上移;GSH-Px 活性明显升高, TChE 活力, NEFA、MDA 水平明显

降低,表明在薤白提取物的作用下,大鼠体内过氧化程度减轻,能量代谢得到改善,病理学研究也表明了薤白提取物对大鼠急性心肌缺血损伤模型具有保护作用,这又与相关研究^[19-20]一致。由此可知,薤白提取物对大鼠急性心肌缺血损伤模型有一定保护作用,其机制可能与其体内氧化应激过程有关。

参考文献(References)

- [1] 关峰,张凤兰,郝丽珍,等. 薤白总皂苷的抗氧化活性[J]. 植物生理学报, 2014, 50(4): 382-388.
- [2] 许伟明,胡镜清,江丽杰.《金匱要略》瓜蒌薤白三方治胸痹原意探析[J]. 中华中医药杂志, 2017, 32(5): 2288-2290.
- [3] 雷燕,但汉雄,韩林涛,等. “瓜蒌-薤白”药对大鼠抗急性心肌缺血的药效学研究[J]. 湖北中医杂志, 2013, 35(1): 68-71.
- [4] 段刚峰,郝建军,朱旭,等. 葱白提取物对急性心肌缺血大鼠心肌缺血标志物的影响[J]. 中华临床医师杂志(电子版), 2012, 6(7): 1840-1841.
- [5] 胡颖. 急性正后壁心肌梗死采用常规导联与头胸导联心电图定位诊断比较[J]. 江汉大学学报(自然科学版), 2014, 42(2): 70-72.
- [6] 尚志钧校注. 神农本草经[M]. 北京:学苑出版社, 2008: 178.
- [7] 王治乾,李远,肖文良. 通心络胶囊对冠状动脉慢血流患者血管内皮功能的影响[J]. 中华中医药杂志, 2014, 29(6): 2034-2036.
- [8] 谢辉,许惠琴,李虹. 薤白提取物对小鼠凝血时间及体内血栓形成的影响[J]. 时珍国医国药, 2004, 15(12): 811-812.
- [9] 段刚峰,郑琼莉,郝建军,等. 葱白提取物对急性心肌缺血大鼠心肌组织硫化氢的影响[J]. 时珍国医国药, 2017, 28(3): 561-563.
- [10] 黄新宇,刘永林. 白藜芦醇激活 Nrf2 /ARE 信号通路降低心肌缺血再灌注损伤大鼠炎症和氧化应激[J]. 中华中医药学刊, 2017, 35(6): 1516-1520.
- [11] 王华,付伊萌,梁凤霞,等. 电针对心肌缺血模型大鼠氧化应激与缝隙连接蛋白 43 的影响[J]. 中华中医药杂志, 2017, 32(8): 3453-3457.
- [12] 胡满燕,吴珍妮,龙子江,等. 欣怡胶囊对大鼠心肌缺血再灌注损伤后炎症及氧化应激[J]. 中成药, 2016, 38(2): 406-409.
- [13] 张卫萍,邓杨阳,任建勋,等. 淫羊藿总黄酮对大鼠心肌急性缺血再灌注损伤氧化应激干预机制的研究[J]. 中国中药杂志, 2016, 41(18): 3400-3405.
- [14] 王卉,张中林,马越娇,等. 硒与丹参酮 IIA 磺酸钠对兔心肌缺血再灌注损伤血浆 NO SOD GSH - Px MDA 的影响[J]. 中华中医药学刊, 2008, 26(3): 634-636.
- [15] 张春,喜斌. 急性心肌梗死大鼠心肌乙酰胆碱酯酶活性的变化[J]. 中国组织工程研究与临床康复, 2007, 11(43): 8697-8699.
- [16] 于栋华,刘树民,王霄阳,等. 山精胶囊对心肌缺血大鼠 NF- κ B 信号通路调控机制探讨[J]. 中国实验方剂学杂志, 2017, 23(11): 151-157.
- [17] 张格,朱旭,冯云霞,等. 葱白提取物和丹参酮 A 磺酸钠对急性心肌缺血兔血清 CRP、SOD、MDA 水平影响的实验研究[J]. 中西医结合研究, 2012, 4(3): 135-138.
- [18] 严标文,韩林涛,黄芳,等. 瓜蒌-薤白对慢性心肌缺血的保护作用[J]. 中药药理与临床, 2013, 29(2): 129-132.
- [19] 邹纯才,魏美玲,鄢海燕,等. 瓜蒌薤白滴丸抗心肌缺血再灌注损伤作用[J]. 国际药学研究杂志, 2016, 43(5): 926-930.
- [20] 邹纯才,肖敏,鄢海燕,等. 引药米酒对瓜蒌薤白体外抗氧化活性及体内药效学影响的研究[J]. 中药材, 2016, 39(11): 2605-2609.

(责任编辑:范建凤)